





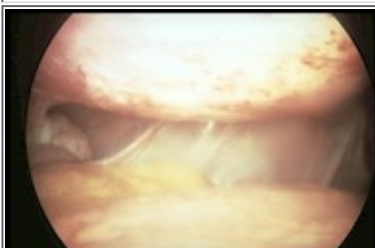







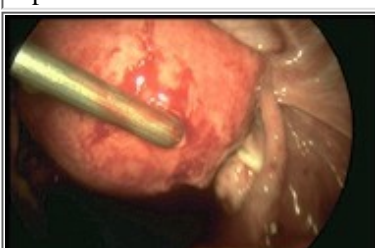
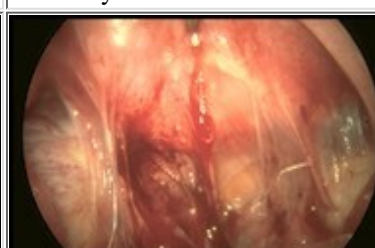


Images laparoscopiques

Jean Bouquet de Jolinière

- [Adhésiolyse](#)
- [Endométriose péritonéale](#)
- [Fimbrioplastie](#)
- [Néosalpingostomie](#)





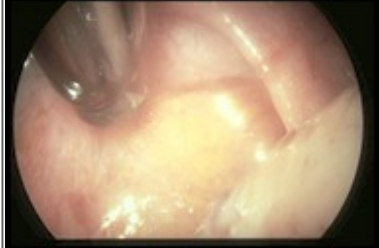

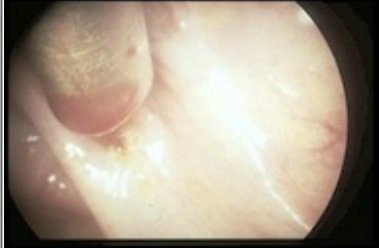

18.11.02

Adhésiolyse

			
Adhérences type B.	Adhérences type C.	Ovaire encapsulé.	Fixité du Douglas, utérus en rétroversion.
			
Voile adhérentiel au niveau du Douglas.	Adhérences épiploïques.	Adhérences épiploo-pariétales.	Brides préovulaires récentes.
			
Salpingonéostomie. Ouverture à la pince.	Back stop, du laser pour adhésiolyse.	Tendre l'adhérence avant de couper, création plan clivage.	Gros ciseaux.
			
Lavage.	Adhésiolyse du Douglas.	Douglas libéré, pyosalpinx.	Back stop, visualisation spot Hélium.



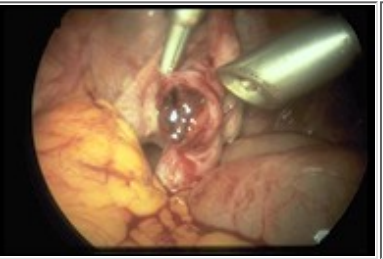




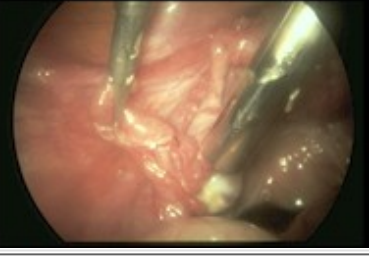


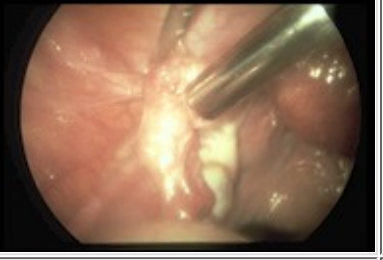
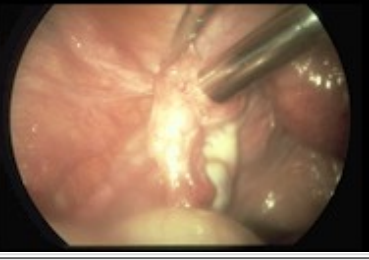
18.11.02

Endométriose péritonéale

			
Endométriose (lenticules) au niveau du péritoine rectal	Spicules rétractiles anciennes de la portion préligamentaire.	Spicules rétractiles anciennes; corps jaune.	Endométriose du Douglas, laser en position de tir.
			
Endométriose récente au niveau du Douglas, tir laser.	Lenticules au niveau de l'ovaire, tirs laser.	Urètre droit, tir laser.	Endométriose péritonéale, contrôle après traitement.

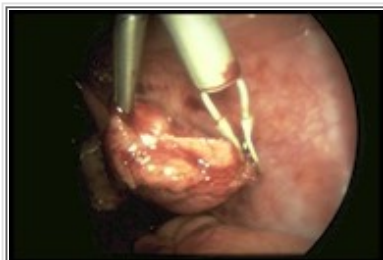18.11.02

Fimbrioplastie

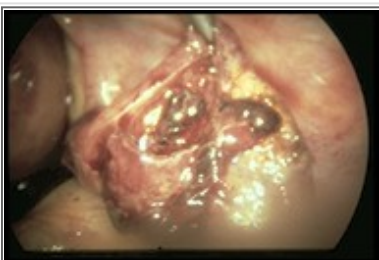			
Phimosis préinfundibulaire.	Section latérale monopolaire.	Positionnement pour incision monopolaire.	Phimosis prépavillonnaire.
			
Phimosis prépavillonnaire.	Ouverture latérale séreuse à la pince.	Eversion séreuse à la pince avant bipolaire.	Incision laser.
			
Incision laser.	Eversion bipolaire.	Incision latérale de décharge au laser CO2.	Eversion laser CO2 après incision latérale.

18.11.02

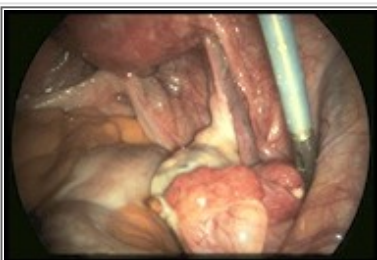
Néosalpingostomie



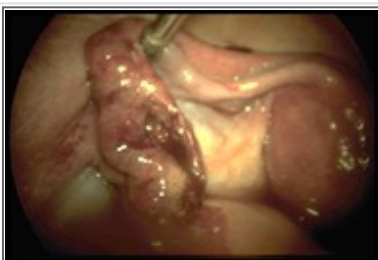Eversion bipolaire de la trompe.



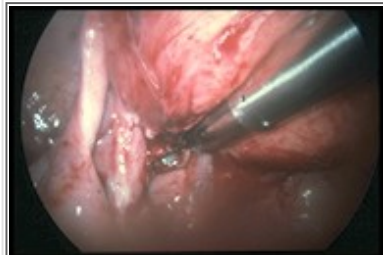Ouverture du sac.



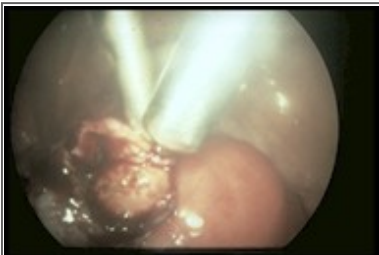Appréciation de la mobilité du pavillon.



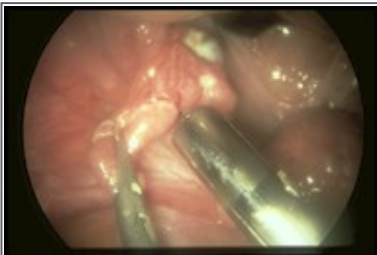Résultats après éversion.



Traitement de l'adhérence avant tir laser.



Positionnement laser, prise pour éversion.



Néostomie après éversion et lavage.

18.11.02