

ROBOTIQUE EN UROLOGIE




Ch.-H. Rochat
Clinique Générale-Beaulieu
Genève

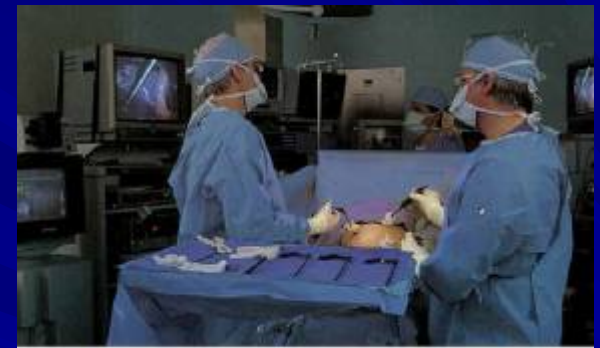ASRCC-Lausanne, sept. 2004

L'UROLOGIE AT-ELLE SUIVI ?

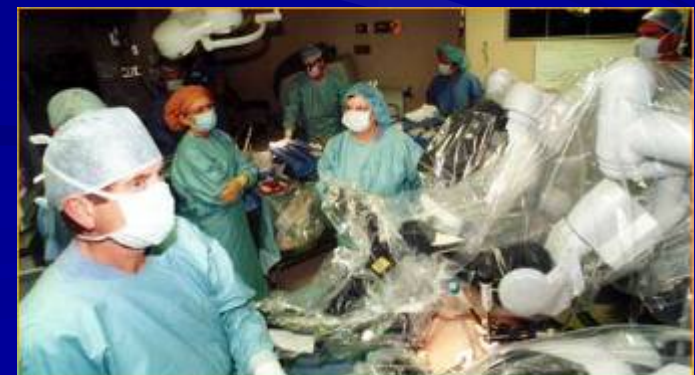De la chirurgie ouverte
du 19^{ème} siècle ...



... par la laparoscopie à la
fin du 20^{ème} siècle ...



...à la robotique dès
l'aube du 21^{ème} siècle.



Urologie et chirurgie mini-invasive

- prostatectomie radicale
- néphrectomie (élargie ou partielle)
- pyéloplastie
- prolapsus uro-génital
- cystectomie
- curage ganglionnaire
- varicocèle / cryptorchidie

Rappel historique : Prostatectomies par voie laparoscopique

**Première prostatectomie par voie intrapéritonéale : Sept. 1991
(WW.Schuessler - U.S.A)**


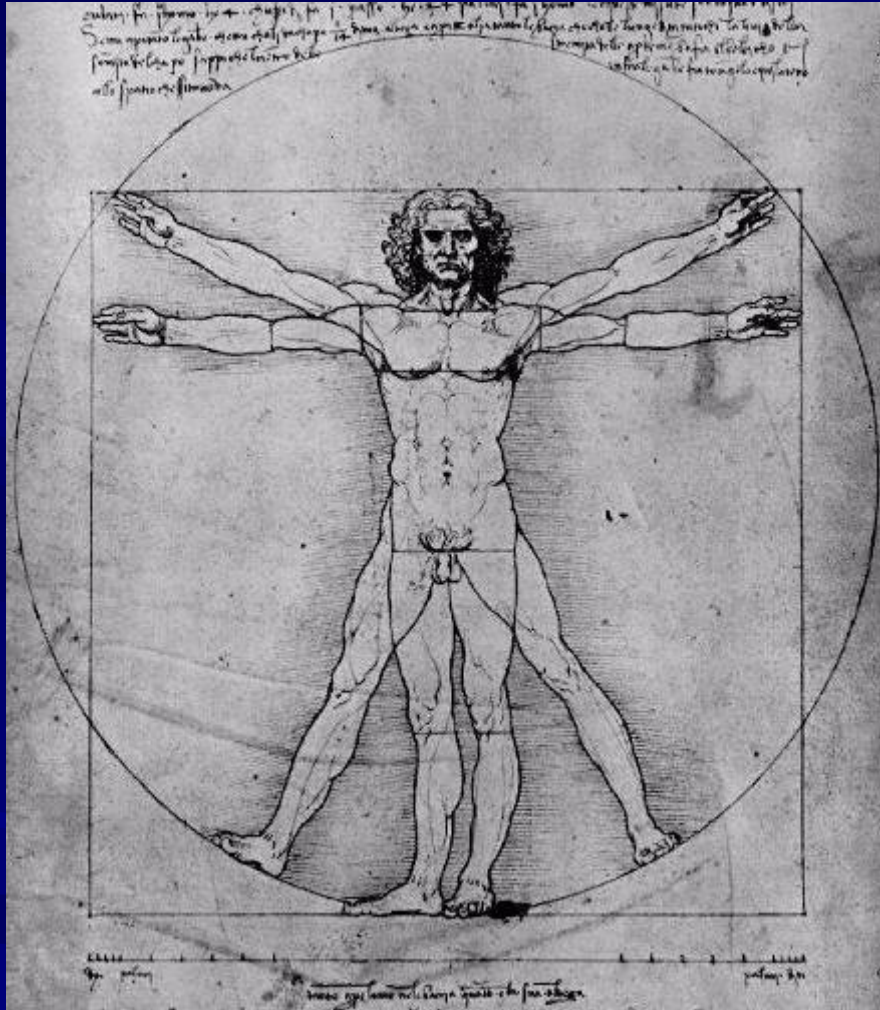
**Première prostatectomie par voie extrapéritonéale : Juin 1997
(A.Raboy - U.S.A)**

**Première française : Nov. 1997 (R.Gaston- Bordeaux)
(suivi par CC. Abbou, B. Guillonnet et G. Vallencien)**

Première suisse : Mars 1999 (C.H. RoCHAT, R. Gaston - Genève)

**Première par voie extrapéritonéale et rétrograde : Déc. 1999
(P.Dubernard - Lyon)**

LE ROBOT DA VINCI®



LE ROBOT DA VINCI®

- vision en 3D
- précision des gestes
- facilité d'accès à des sites opératoires difficiles



LE ROBOT DA VINCI[®]

2:1 à 5:1

réduction des mouvements

5 cm



suppression du
tremblement

A laparoscopic view of a kidney with a large, reddish, lobulated tumor. The kidney is surrounded by yellowish adipose tissue. Surgical instruments are visible at the bottom of the frame. The text is overlaid on the image.

Excision d'une tumeur rénale

Centre de laparoscopie robotisée

Clinique Générale-Beaulieu Genève

[cliquez pour voir la vidéo](#)

Prostatectomies par voie laparoscopique robotisée DVP (Da Vinci Prostatectomy)

mai 2000

J. Binder, Frankfurt (env. 80)

2001

FDI - approved

novembre 2001

M. Menon, Detroit, USA (env.800)

août 2002

H. John, Zürich (95)

janvier 2003

Ch.-H. Rochat, Genève (56)



Avantages de la robotique dans la dissection prostatique

- **Vision exceptionnelle en 3D**
- **Facilité d'accès au fond du pelvis**
- **Position ergonomique**
- **Précision des gestes par:**
 - **suppression du tremblement**
 - **réduction des mouvements**
 - **rotation des instruments sur 6 axes**

Prostatectomie laparoscopique voie intrapéritonéale évolution en 2004

- Abaissement premier de la vessie
- Pas d'incision du fascia endopelvien
- Abord initial du col vésical
- Refoulement des bandelettes en inter-fascial en commençant sous la prostate (mouvement de brasse)
- Section sélective de l'urètre sans lier le plexus de Santorini
- Anastomose en deux hémi-surjets



**PROSTATECTOMIE
LAPAROSCOPIQUE
VOIE INTRAPERITONEALE
EVOLUTION 2004**

Ch. H. Rochat - J. Sauvain

Centre de laparoscopie robotisée

Clinique Générale-Beaulieu Genève

[cliquez pour voir la vidéo](#)