

TVTO après reconstruction cervico-urétrale complexe pour fistule obstétricale. Etude préliminaire



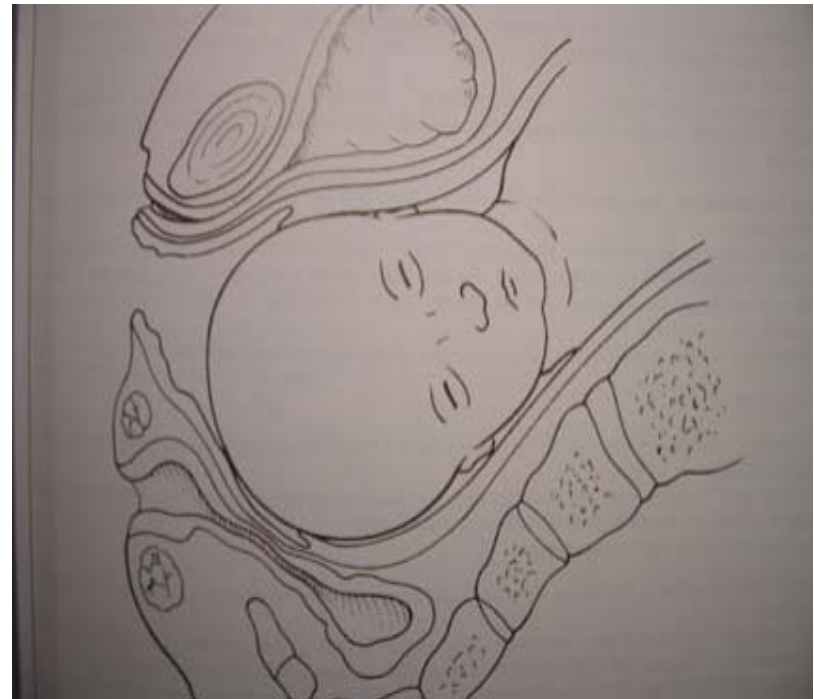
C.-H. Rochat, J.-M. Colas

Fondation Genevoise pour la Formation et la Recherche
Médicales (GFMER)

SSU Genève, Septembre 2005

Fistules obstétricales

- Disproportion foeto-pelvienne
- Accès tardif à la césarienne
- Nécrose tissulaire par compression



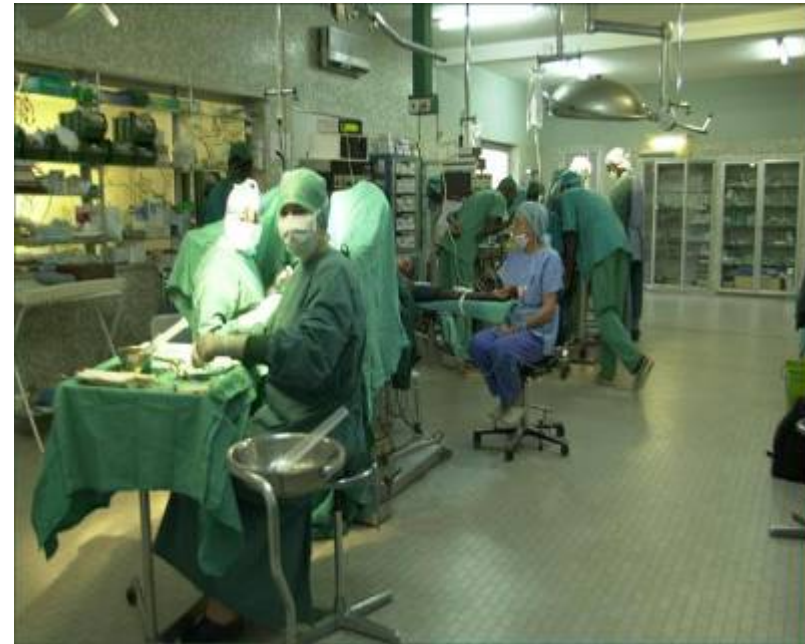Fistules obstétricales

- Problème de santé majeur
- 2.000.000 de femmes
- 50 à 100.000 nouveaux cas par an
- Mortalité / morbidité
- Exclusion de la société



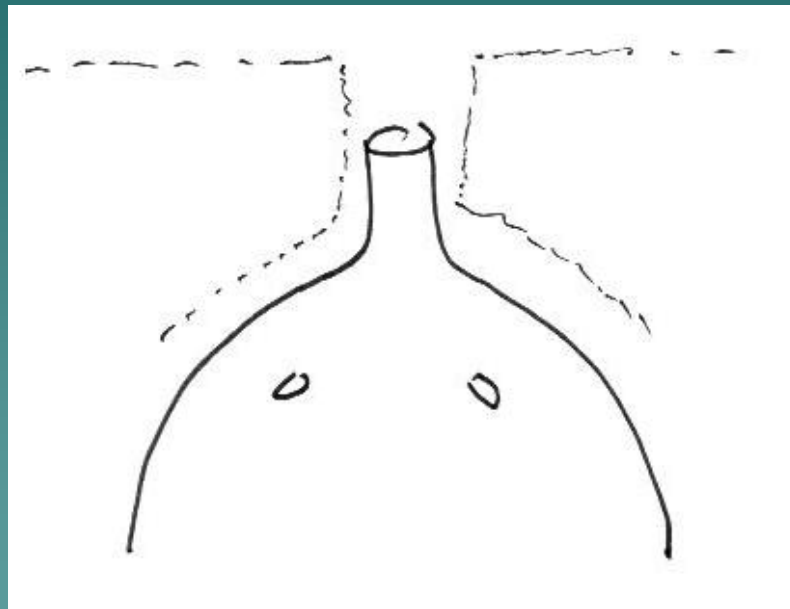
Fistules obstétricales

- Région cervico-urétrale la plus souvent touchée
- Atteinte du mécanisme de clôture
- Incontinence d'effort résiduelle
- Challenge chirurgical
- Evaluation du TOT



Localisation des fistules vésico-vaginales

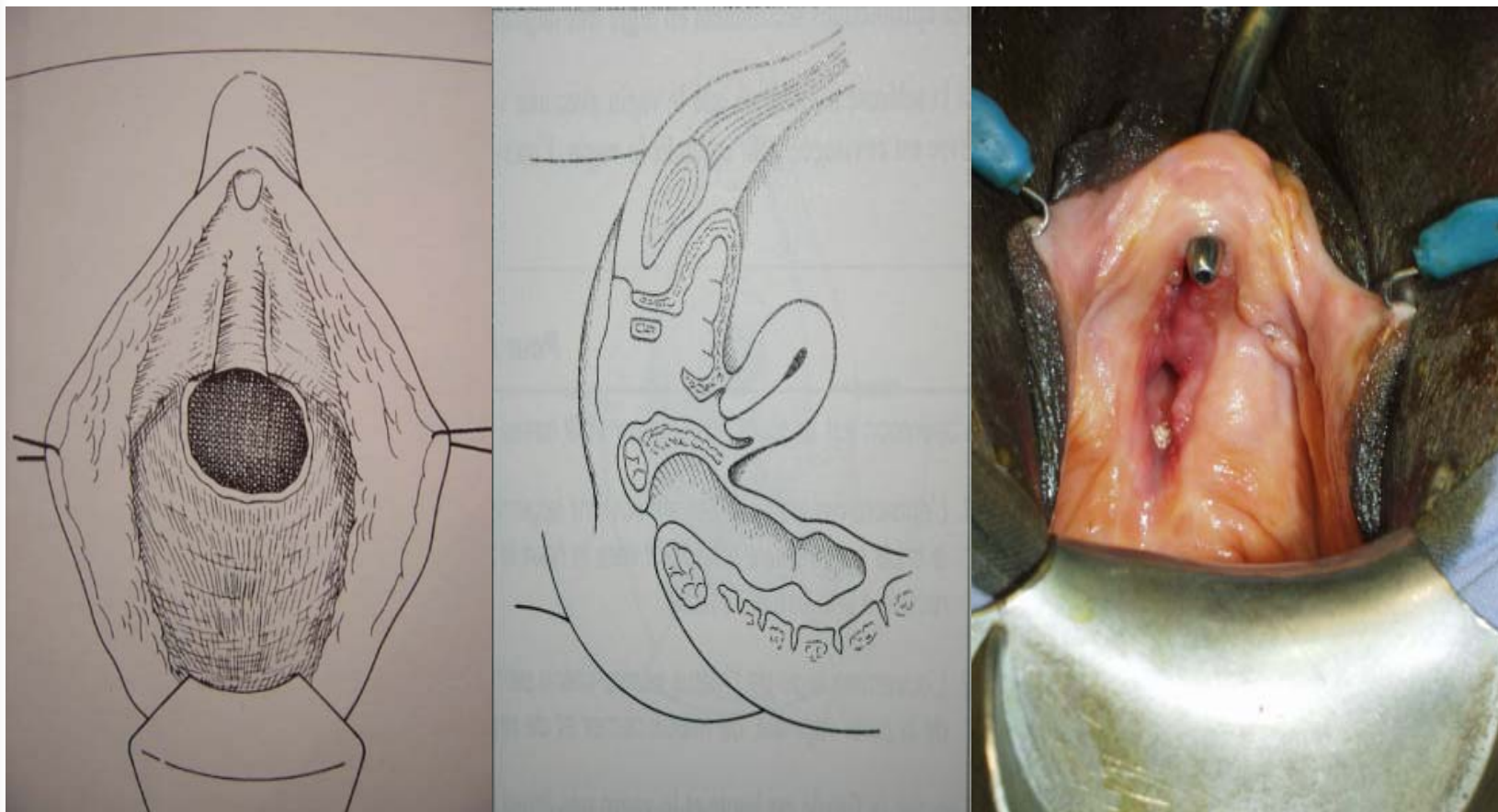
Série de Tanguiéta 1996-2005

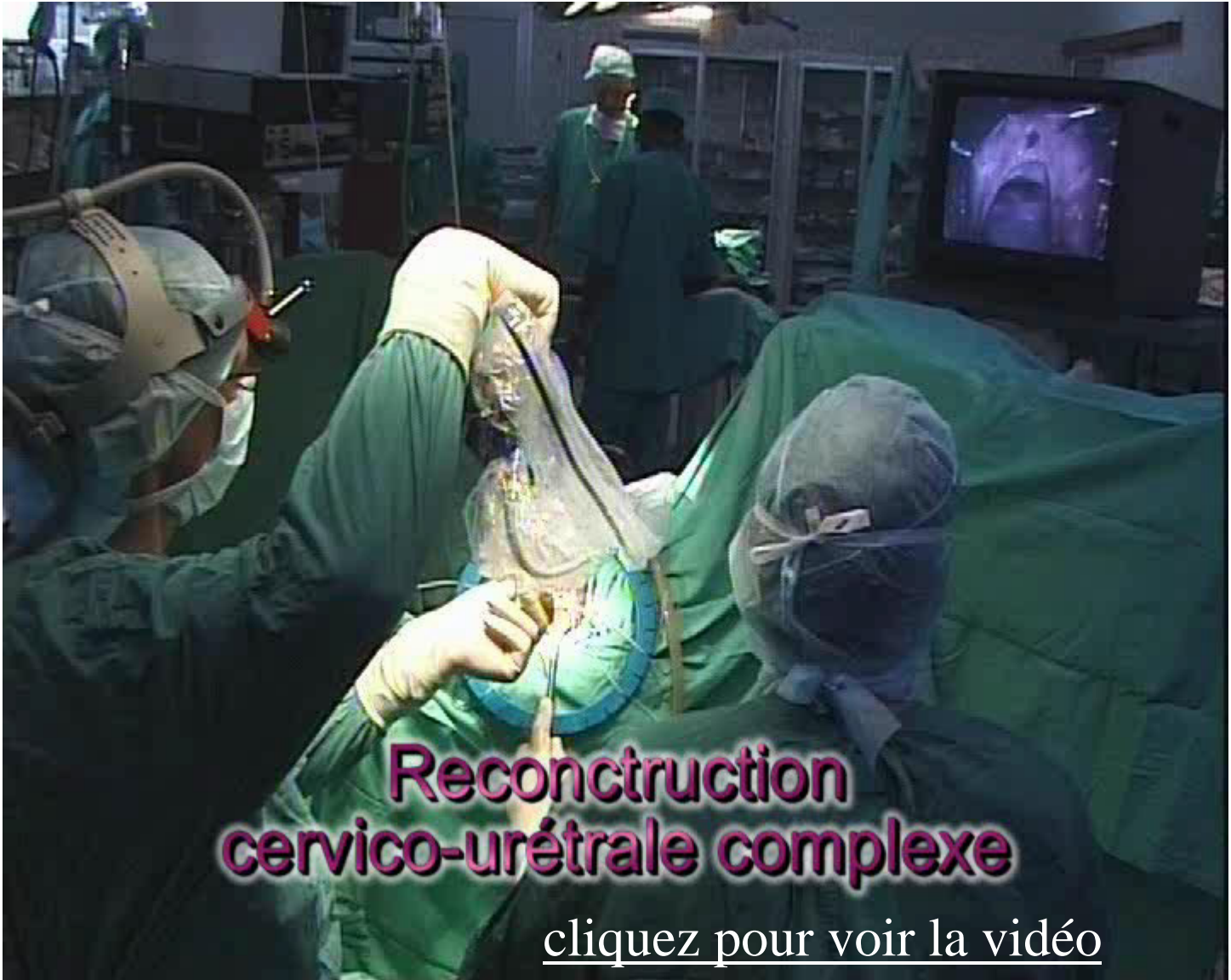

Urétrale
et/ou
trigonale 79%

Supra-
trigonale 21%

Fistule vésico-vaginale complexe





**Reconstruction
cervico-urétrale complexe**

[cliquez pour voir la vidéo](#)



Incontinence d'effort après chirurgie des FVV complexes

■ Tanguiéta (Bénin) série personnelle CHR (1996-2005)

■ 173 cas

■ Mopti (Mali) série Médecin Du Monde colligée par JMC depuis 1993

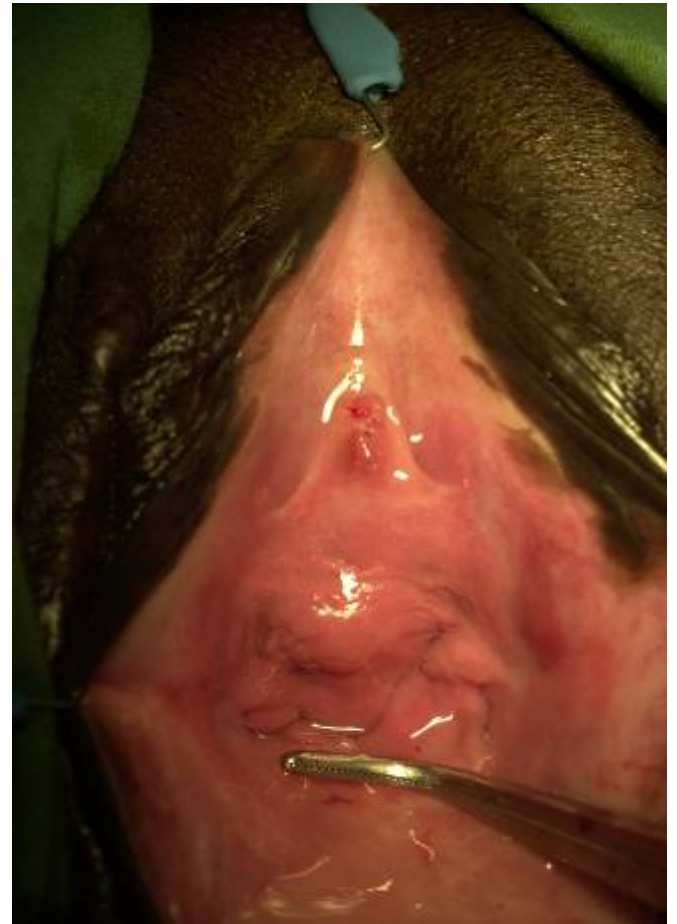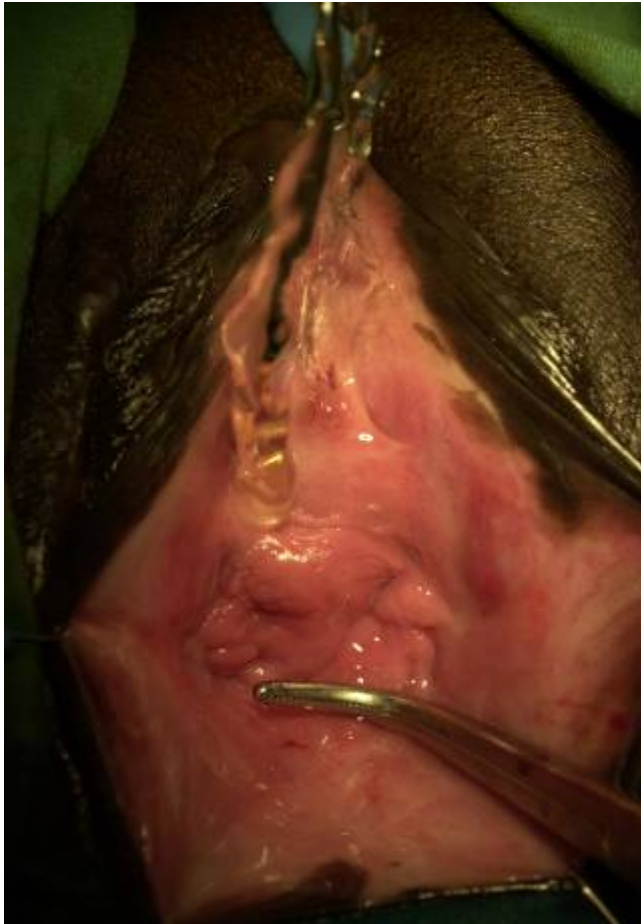■ 734 cas

Taux de guérison global(fistule fermée) : 80%

MAIS

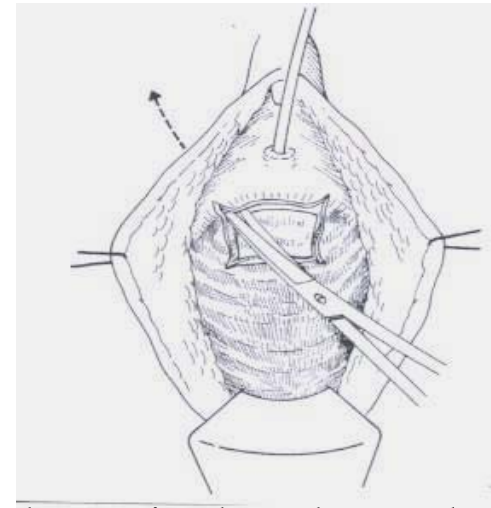
Incontinence d'effort pour les réparations cervico-urétrales complexes : 20%

Incontinence d'effort après réparation d'une FVV complexe

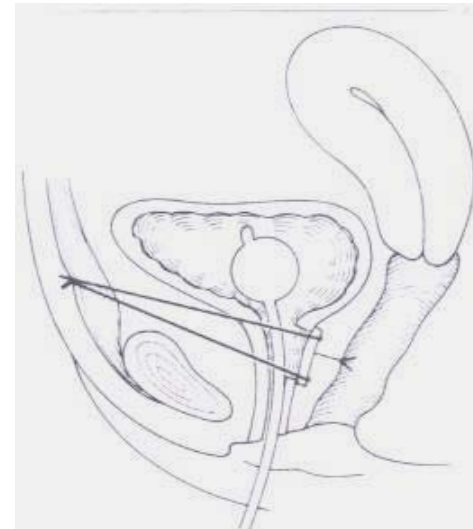


Incontinence d'effort après réparation d'une FVV complexe

- Burch, M-Marchetti
- Fronde vaginale
- Allongement de l'urètre
- Bandelette prothétique

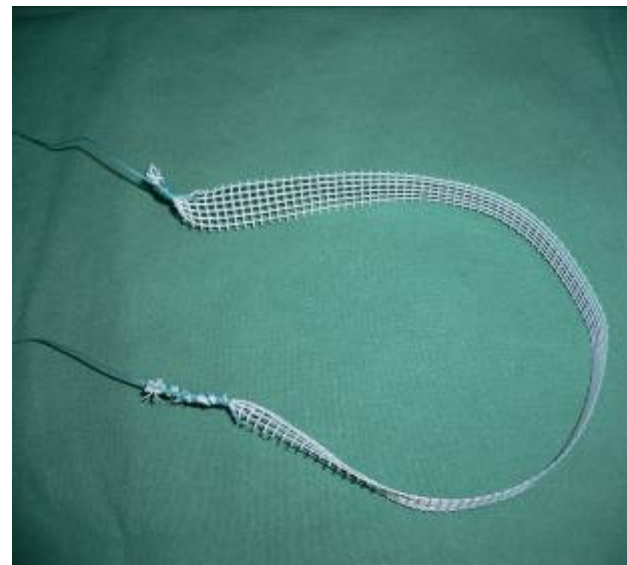
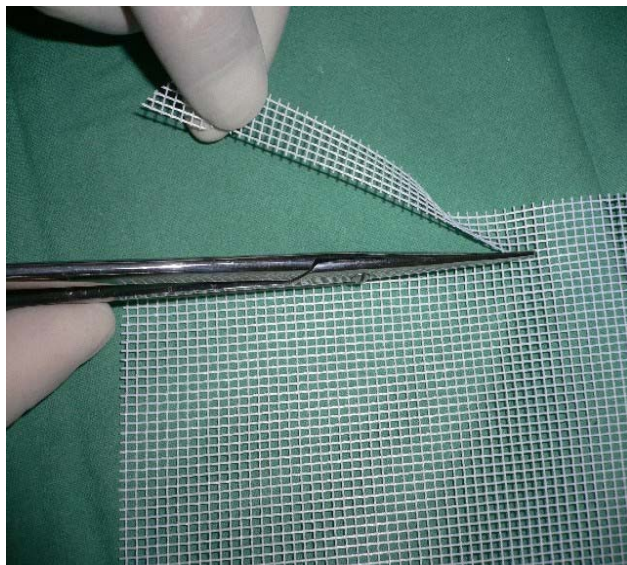


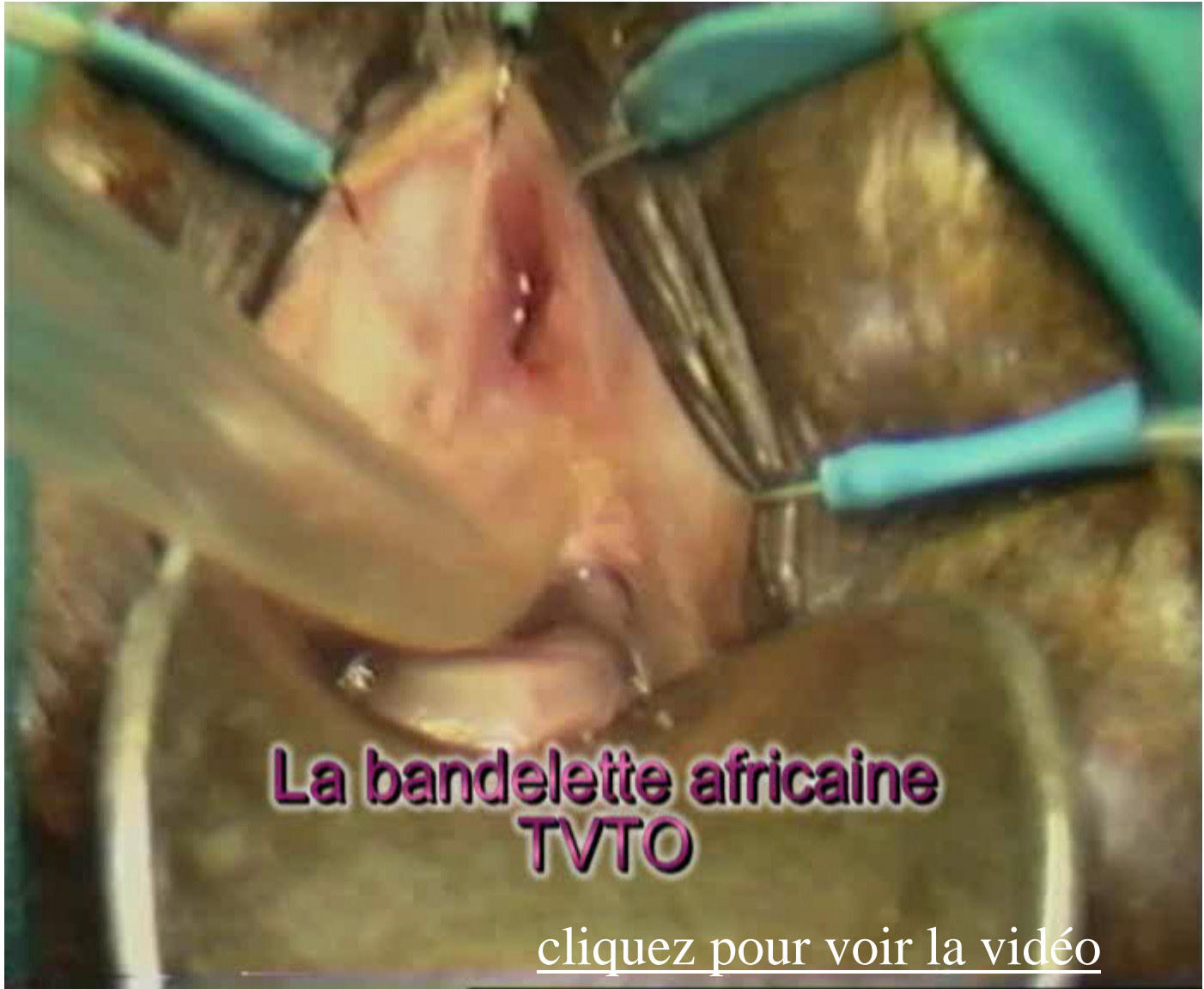Fronde vaginale selon Falandry



La bandelette africaine TVT / TVTO

2001	Mopti	6 cas
2005	Tanguiéta	6 cas





**La bandelette africaine
TVTO**

[cliquez pour voir la vidéo](#)



La bandelette africaine TVT / TVTO Résultats préliminaires

- **Tanguiéta** : 4 patientes sur 6 guéries
- **Mopti** : 3 patientes sur 6 guéries

Conclusions

- Après réparation d'une fistule complexe de la jonction cervico-urétrale, l'incontinence d'effort résiduelle reste un problème difficile à résoudre
- La bandelette TVTO in-out est une issue intéressante qui devrait être plus largement répandue

Conclusions

- Un Martius préexistant peut être replacé sous la bandelette en protection de l'urètre
- Les allènes et les plaques prothétiques font désormais partie du « kit fistules » de la GFMER